

# CHAPITRE 1

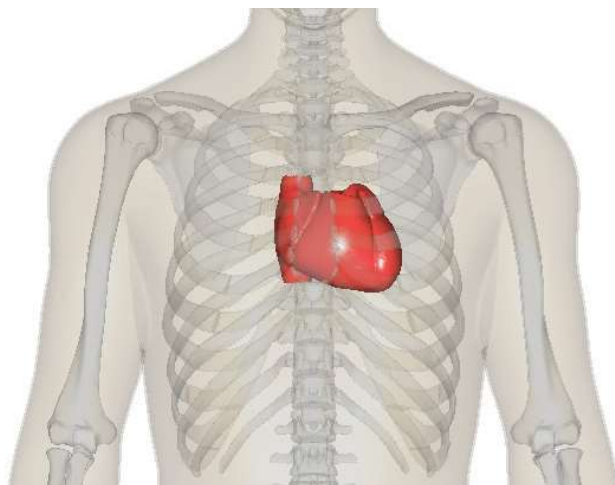
## Anatomie du système cardiovasculaire

Ce premier chapitre porte sur les éléments essentiels de l'anatomie du système cardiovasculaire. Il rappelle la position du cœur dans la cage thoracique, les structures du cœur, la perfusion coronarienne, la circulation sanguine et le système de conduction électrique. Pour plus de détails, consultez les chapitres spécifiques des livres en référence [6, 7].

### 1.1 Situation du cœur

Le cœur est situé au tiers moyen de la cage thoracique dans le *médiastin* (espace entre le sternum, la colonne vertébrale et les poumons, comprenant le cœur et les gros vaisseaux). L'apex est orienté vers l'avant, le bas et la gauche, et la base du cœur pointe vers l'arrière, le haut et la droite (figure 1.1). La face antérieure du cœur se situe derrière le sternum et les côtes. La face inférieure s'appuie surtout sur le diaphragme. La taille du cœur d'une personne représente environ la dimension de son poing. Dans certaines anomalies congénitales (dextrocardie, situs inversus<sup>1</sup>), le cœur est orienté vers la droite et ses cavités sont inversées, ce qui nécessite une technique particulière d'enregistrement de l'électrocardiogramme (voir chapitre 3).

**Figure 1.1** Position du cœur dans la cage thoracique



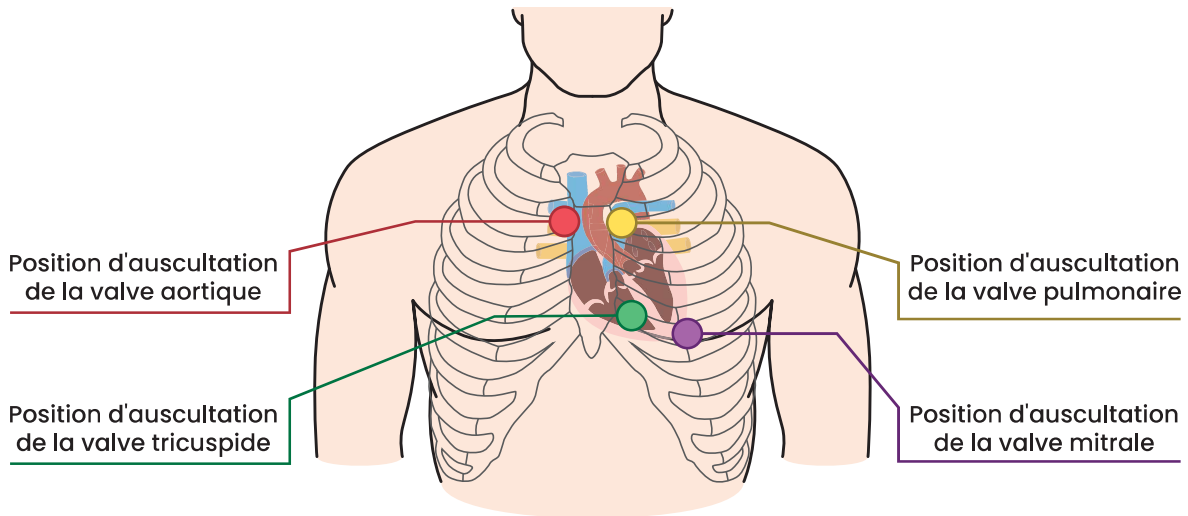
Source : Wikimedia Commons<sup>2</sup>

Le cœur s'étend du 2<sup>e</sup> espace intercostal (EIC) au 5<sup>e</sup> EIC. La base du cœur est située à l'angle de Louis, en face du 2<sup>e</sup> EIC de chaque côté du sternum, et l'apex est situé au point de jonction du 5<sup>e</sup> EIC et de la ligne médioclaviculaire. La figure 1.2 indique les foyers d'auscultation cardiaque : *foyer aortique* 2<sup>e</sup> EIC à droite du sternum, *foyer pulmonaire* 2<sup>e</sup> EIC à gauche du sternum, *foyer tricuspide* 3<sup>e</sup> EIC au bord inférieur gauche du sternum et *foyer mitral* 5<sup>e</sup> EIC à la ligne mi-claviculaire.

1. Situs inversus : interversion de tous les viscères.

2. BodyParts3D/Anatomography, CC BY-SA 2.1 JP <<https://creativecommons.org/licenses/by-sa/2.1/jp/deed.en>>, via Wikimedia Commons

**Figure 1.2** Points de repère – auscultation cardiaque

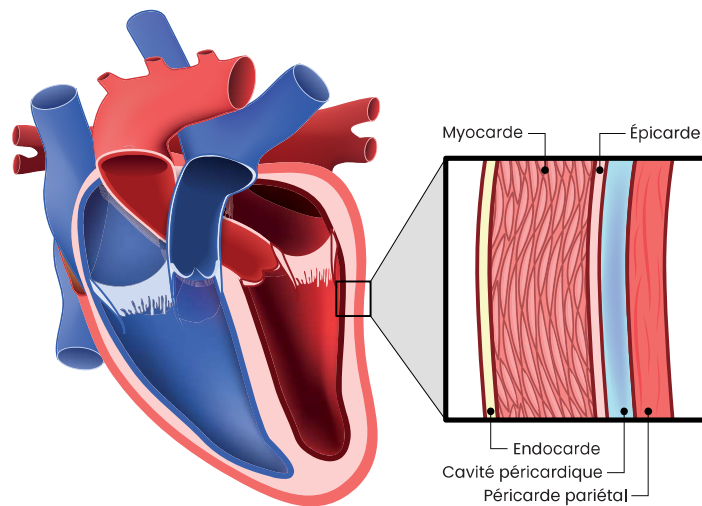


Source : Shutterstock.com

## 1.2 Structures du cœur

Les structures du cœur comprennent les tuniques du cœur, les cavités cardiaques et les valves. La figure 1.3 présente les tuniques du cœur. Le péricarde entoure et protège le cœur en le maintenant en place dans le médiastin. Il se divise en deux couches : le *péricarde fibreux* (enveloppe externe robuste et inélastique) et le *péricarde séreux* (membrane plus souple formée de deux feuillets, pariétal et viscéral, séparés par une mince pellicule de sérosité appelée le liquide péricardique). On appelle *cavité péricardique* l'espace qui contient ces quelques millilitres de liquide. Une accumulation de liquide dans cette cavité peut conduire à une tamponnade cardiaque et entraîner une tachycardie et une diminution de la pression artérielle (PA).

**Figure 1.3** Tuniques du cœur



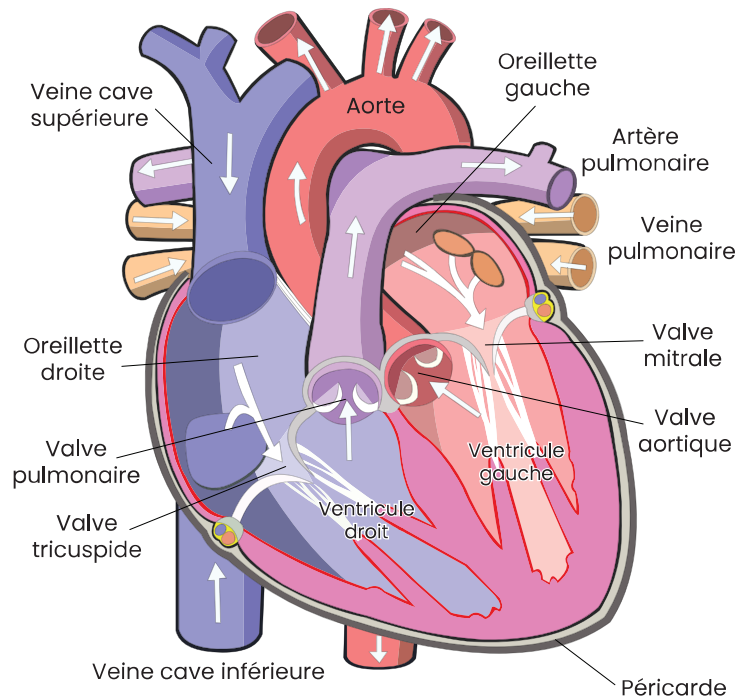
Source : Shutterstock.com

### Encadré 1.1 Péricardite

La *péricardite* (inflammation du péricarde) peut être prise pour une douleur angineuse. Nous verrons au chapitre 11 qu'elle diffère de cette dernière tant au point de vue clinique qu'au point de vue électrique.

La paroi du cœur comprend trois tuniques : l'épicaarde (tunique externe mince), le *myocarde* (muscle) et l'*endocarde* (revêtement lisse des cavités cardiaques et des valves). Le cœur contient quatre cavités (2 oreillettes et 2 ventricules) et quatre valves (figure 1.4). Les cavités droite et gauche sont séparées par les septums interauriculaire et interventriculaire. Les valves assurent la circulation en sens unique du sang. Les valves auriculoventriculaires (AV), tricuspide (cœur droit) et mitrale (cœur gauche) sont munies de cordages et assurent le passage du sang des oreillettes vers les ventricules. Les valves sigmoïdes, aortique (cœur gauche) et pulmonaire (cœur droit), comprenant trois feuillets, assurent le passage du sang des ventricules vers les circulations systémique et pulmonaire. Les fermetures de ces valves sont marquées par les bruits cardiaques normaux : B1 (fermeture des valves AV) et B2 (fermeture des valves sigmoïdes).

**Figure 1.4** Structures du cœur



Source : Shutterstock.com

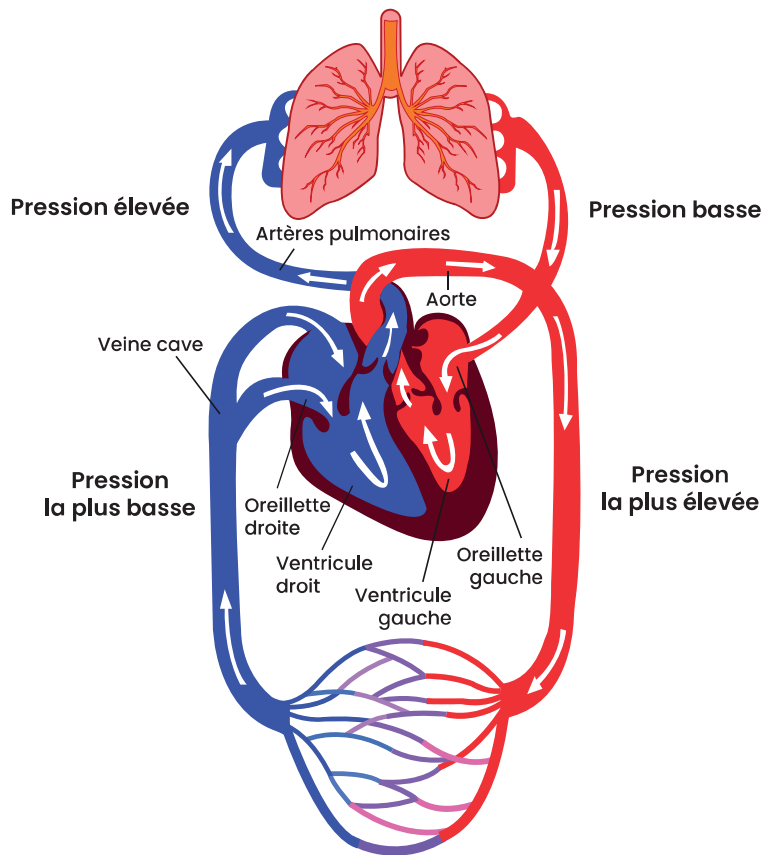
### 1.3 Circulation sanguine

Le côté gauche du cœur est la pompe de la *circulation systémique*. Il éjecte le sang dans l'aorte et les artères systémiques (figure 1.5). La circulation systémique offre beaucoup de résistance au débit cardiaque. Ceci explique l'importance de l'épaisseur du ventricule gauche comparé au ventricule droit. Le côté droit du cœur est la pompe de la *circulation pulmonaire*. Il éjecte le sang dans les poumons via l'artère pulmonaire. C'est un système à basse pression (faibles résistances).

#### Encadré 1.2 Perfusion et pression artérielle

Tous les organes sont perfusés par la pression artérielle moyenne sauf un, *le cœur*. Le cœur est perfusé par la pression artérielle diastolique.

**Figure 1.5** Circulation sanguine

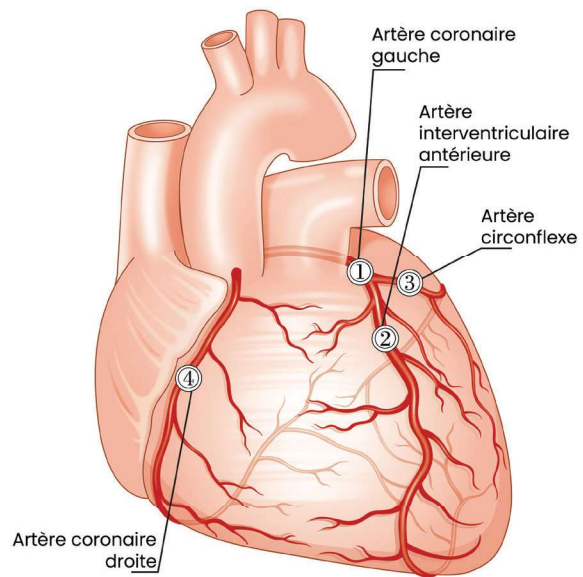


Source : Shutterstock.com

## 1.4 Perfusion coronarienne

La perfusion du cœur est assurée par les artères coronaires durant la diastole. Les artères coronaires droite et gauche prennent naissance à la base de l'aorte au-dessus de la valve aortique (figure 1.6). La surface du cœur comporte des sillons qui accueillent les vaisseaux sanguins. Chaque sillon marque la limite externe entre deux cavités cardiaques : sillons coronaires droit et gauche, sillon interventriculaire antérieur et sillon interventriculaire postérieur. L'artère coronaire gauche (1), ou tronc commun, irrigue la partie antéro-latérale de la paroi antérieure du cœur et donne naissance à deux artères coronaires principales du cœur gauche : l'artère interventriculaire antérieure (IVA) et l'artère circonflexe (Cx). L'IVA (2) irrigue les deux tiers antérieurs du septum et la face antéro-latérale du VG. La Cx (3) irrigue une partie des oreillettes et des nœuds sinusal et AV, la face latérale et postérolatérale du

**Figure 1.6** Artères coronaires



Source : Shutterstock.com

VG. L'artère coronaire droite [CD (4)] irrigue le nœud sinusal, le nœud AV, le faisceau de His, le tiers postérieur du septum et le ventricule droit. La CD est *dominante* dans 85% des cas, c'est-à-dire qu'elle assure la perfusion de la partie postéro-inférieure du cœur. Le tableau 1.1 présente les territoires irrigués par les principales artères coronaires. Les territoires desservis par les coronaires permettent d'identifier l'artère responsable de la région infarctée lors d'un syndrome coronarien aigu (chapitre 11).

### Encadré 1.3 Syncope et angine d'effort

Les artères coronaires prennent racine à la base de la valve aortique, ceci explique l'angine et la syncope d'effort secondaire à la sténose de la valve aortique malgré des coronaires normales.

**Tableau 1.1** Coronaires et territoires du cœur

CORONAIRES	TERRITOIRES DU CŒUR
Coronaire droite (CD)	Cœur droit et partie postéro-inférieure <ul style="list-style-type: none"> <li>■ Nœud sinusal</li> <li>■ Nœud auriculoventriculaire</li> <li>■ Faisceau de His</li> <li>■ Tiers postérieur du septum</li> </ul>
Marginale droite (M)	Ventricule droit
Interventriculaire postérieure (IVP)	Partie postéro-inférieure
Coronaire gauche (CG) ou tronc commun	Cœur gauche et partie antéro-latérale
Interventriculaire antérieure (IVA)	Partie antérieure <ul style="list-style-type: none"> <li>■ Deux tiers antérieurs du septum</li> <li>■ Face antéro-latérale du VG</li> </ul>
Coronaire circonflexe (Cx)	Partie latérale gauche <ul style="list-style-type: none"> <li>■ Une partie des oreillettes et des nœuds sinusal et AV</li> <li>■ Face latérale et postérolatérale du VG</li> </ul>

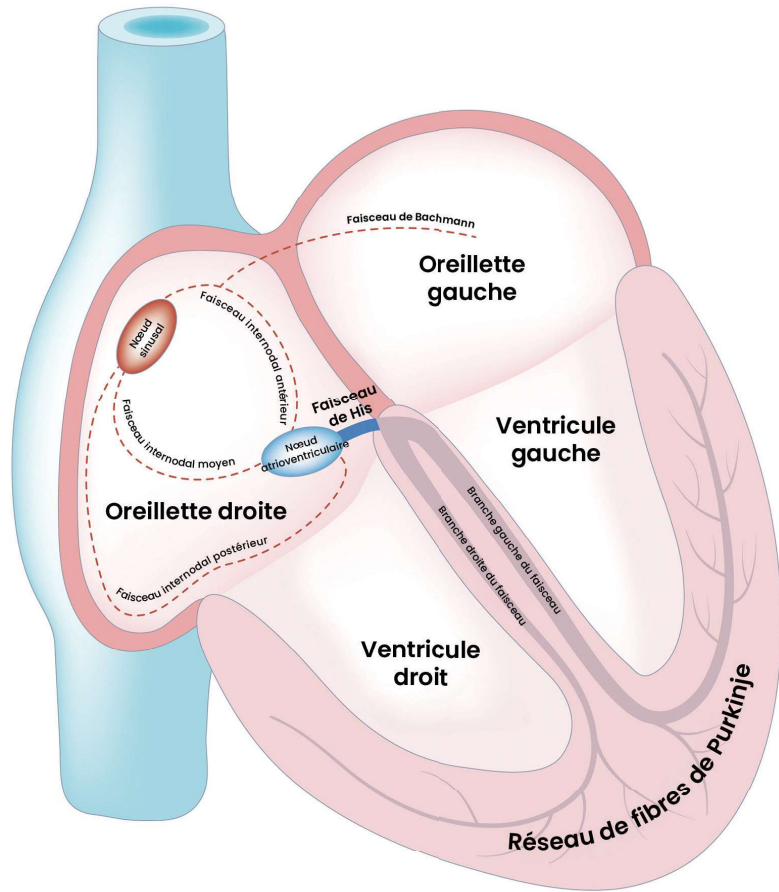
## 1.5 Système de conduction électrique du cœur

Le système de conduction électrique du cœur est constitué de tissus neuromusculaires spécialisés situés dans tout le muscle cardiaque (figure 1.7). Une impulsion cardiaque normale est générée par le nœud sinusal (NS)<sup>3</sup>, stimulateur naturel du cœur, situé dans la partie supérieure de l'oreillette droite.

3. Aussi nommé nœud sino-auriculaire (NSA).

L'impulsion est dirigée dans les oreillettes et vers le nœud auriculoventriculaire (NAV) et ensuite dans le faisceau de HIS, les branches droite et gauche, et finalement dans les fibres de Purkinje, qui se ramifient partout à travers les ventricules. Des tissus conjonctifs isolent les oreillettes des ventricules de sorte que l'activité électrique ne peut passer des oreillettes aux ventricules que par le NAV. De plus, le NAV ralentit l'information permettant le remplissage optimal des ventricules. L'activation des branches droite et gauche du faisceau de His doit être simultanée de manière à ce que les ventricules se dépolarisent en même temps. Le retard de conduction d'une branche peut conduire à une asynchronie des ventricules, entraînant un complexe QRS large. Cette problématique sera discutée au chapitre 9.

**Figure 1.7** Système de conduction électrique du cœur



Source : Shutterstock.com

### 1.5.1 Fréquence des stimulateurs naturels du cœur

Il existe des cellules spécialisées qui ont la propriété de se décharger spontanément. Ces cellules jouent le rôle de stimulateur naturel du cœur et se retrouvent à trois niveaux différents. Chaque niveau a une fréquence qui lui est propre (tableau 1.2). Celui ayant la fréquence la plus rapide prédomine. En cas de panne du premier, le second prend la relève, et si le second ne répond pas, le troisième intervient. Le stimulateur naturel en dehors d'une pathologie du système de conduction électrique est le nœud sinusal.

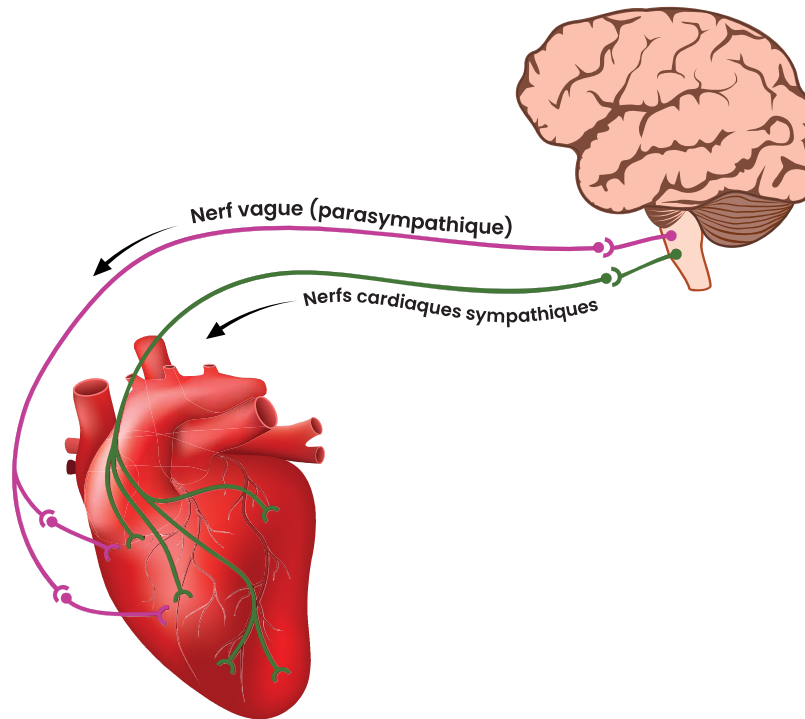
**Tableau 1.2** Stimulateurs et fréquence

STIMULATEURS NATURELS	FRÉQUENCE
Nœud sinusal (NS)	≈ 60-100/min
Faisceau de HIS (jonction)	≈ 40-60/min
Fibres de Purkinje (ventricules)	≈ 20-40/min

## 1.5.2 Contrôle nerveux du cœur

Bien que le cœur possède son propre système électrique lui conférant une automaticité et une conductibilité autonomes, il est influencé par l'action du système nerveux central (figure 1.8)

**Figure 1.8** Innervation du cœur



Source : Shutterstock.com

Le système nerveux autonome (SNA), sympathique et parasympathique, joue un rôle important dans la fréquence cardiaque (FC), la vitesse de conduction et la force de contraction. La stimulation du SNA sympathique est assurée par des récepteurs bêta-adrénergiques (adrénaline et noradrénaline). La stimulation SNA parasympathique est assurée surtout par le nerf vague.

Le SNA sympathique (adrénergique) influence les quatre propriétés des tissus cardiaques (chapitre 2) tandis que le SNA parasympathique (vagal) a peu d'impact sur la contractilité (tableau 1.3).

**Tableau 1.3** Sommaire des effets du SNA sur l'activité cardiaque

PROPRIÉTÉS	SYMPATHIQUE	PARASYMPATHIQUE
Fréquence cardiaque	↑	↓
Vitesse de conduction	↑	↓
Force de contraction	↑	≈

Plusieurs réflexes viennent compléter le contrôle nerveux du cœur [6] (encadré 1.4). Ces facteurs doivent être pris en considération dans l'interprétation de l'ECG puisqu'ils auront un impact sur la prise en charge. Lors d'un choc vagal, par exemple, la baisse de la pression artérielle est causée par le ralentissement de la FC et non par une diminution de la contractilité. Le traitement se limite souvent à attendre quelques secondes, le temps que la stimulation vagale soit levée.

#### Encadré 1.4 Régulation intrinsèque du SNA

##### Contrôle nerveux autonome :

- Sympathique : ↑ FC
- Parasympathique : ↓ FC

##### Régulation intrinsèque :

- Barorécepteurs
  - ↓ TA → ↑ barorécepteurs et ↑ FC
- Chimiorécepteurs (aorte et carotides)
  - ↓ PaO<sub>2</sub> ou ↑ PaCO<sub>2</sub> → ↑ FC
- Chimiorécepteurs (tronc cérébral)
  - ↓ ↑ pH → ↑↑ FC
- Cycle respiratoire : (négligeable)
  - Inspiration : ↑ FC
  - Expiration : ↓ FC
- Température
  - Hypothermie : ↓ FC
  - Hyperthermie : ↑ FC
- Hypovolémie : ↑ FC
- Récepteurs de l'oreillette
  - Réflexe de Bainbridge : ↑ PO → ↑ FC
- Peptides natriurétiques
  - PNA (auriculaire) : vasodilatation ↑ FC
  - PNB (ventriculaire) : vasodilatation ↑ FC

↑ : augmentation   ↓ : diminution   → : effet   PO : pression de l'oreillette